

ECG insolito in un contesto clinico ad alto rischio

Francesco Deluca¹, Gianluca Zingarini², Claudio Cavallini²

¹S.C. Cardiologia e Fisiopatologia Cardiovascolare, ²S.C. Cardiologia,
Ospedale S. Maria della Misericordia, Perugia

G Ital Cardiol 2021;22(1):41

DIAGNOSI ECG?

1. Infarto miocardico acuto laterale
2. Effetto digitalico
3. Infarto miocardico acuto anteriore
4. Iperkaliemia

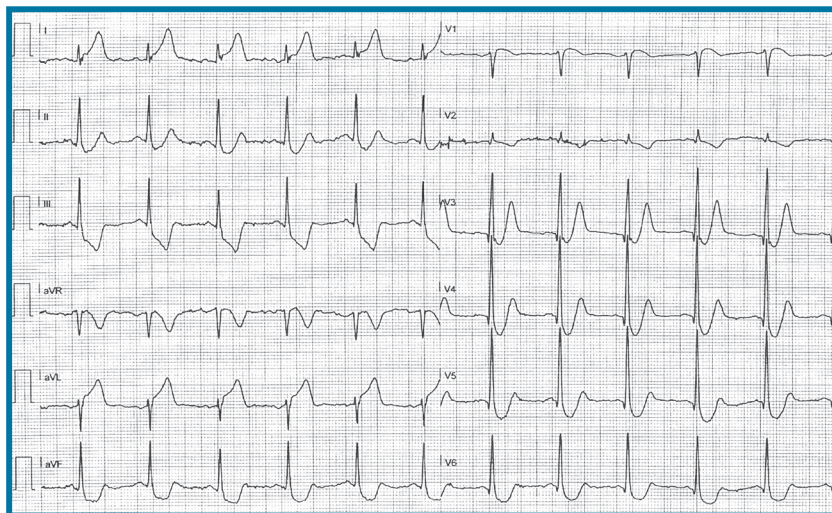
DESCRIZIONE DEL CASO

Un paziente di 72 anni iperteso e affetto da sindrome di Menière allerta il servizio di emergenza territoriale per la comparsa di dolore toracico oppressivo. Viene registrato l'ECG

in esame e dopo pochi minuti viene rianimato da un arresto cardiaco ipercinetico da fibrillazione ventricolare.

DESCRIZIONE DELL'ECG

Ritmo sinusale con frequenza cardiaca 70 b/min, normale conduzione atrioventricolare (PR 160 ms) e intraventricolare (QRS 90 ms). Asse del QRS a 75°. Sottoslivellamento del punto J con tratto ST ascendente nelle derivazioni precordiali con onde T alte e simmetriche, soprasslivellamento del tratto ST nelle derivazioni DI, aVL, aVR. Nella derivazione DIII il tratto ST ha un sottoslivellamento discendente. QTc secondo Bazett nei limiti (384 ms).



DISCUSSIONE

Si tratta di **infarto miocardico acuto anteriore con pattern ECG di de Winter**. Nel contesto clinico del dolore toracico l'ECG mostrato rappresenta l'equivalente di un infarto miocardico anteriore. Tale inusuale aspetto ECG è presente nel 2% degli infarti acuti anteriori e si associa all'occlusione dell'arteria interventricolare anteriore prossimale, senza coinvolgimento del tronco comune. I meccanismi elettrofisiologici alla base del pattern ECG de Winter non sono chiari. Tuttavia, la sua identificazione è fondamentale per avviare il paziente ad una strategia di ripercussione in emergenza con angioplastica primaria o fibrinolisi. Tale aspetto ECG condivide con l'iperkaliemia la presenza di onde T alte e simmetriche. Tuttavia in quest'ultima condizione il tratto ST appare soprasslivellato. Nell'intossicazione digitalica il tratto ST assume un aspetto concavo "a cucchiaio" diffuso ed evidente in diverse derivazioni e tipicamente non ha un aspetto rapidamente ascendente come nel pattern di de Winter e non si evidenziano onde T alte e simmetriche. Il soprasslivellamento del tratto ST in DI e aVL con reciproche in sede inferiore indica la presenza di ischemia transmurale a livello della parete antero-laterale da coinvolgimento dei rami diagonali nel contesto di un infarto anteriore da occlusione dell'arteria interventricolare anteriore prossimale e non deve essere confuso con un infarto laterale isolato.